

EFEITOS IMEDIADOS DO ULTRASSOM ESTACIONÁRIO SOBRE A GORDURA SUBCUTÂNEA E RETENÇÃO HÍDRICA NA REGIÃO ABDOMINAL

Immediate effects of stationary ultrasound on subcutaneous fat and water retention in the region abdominal

Carlos Castillo¹, Lissy Salguero², Alondra Hernández³, Zazil Piña⁴, Igor Lustosa Dias⁵, Rodrigo Marcel Valentim Da Silva⁶, Patricia Froes Meyer⁷

¹Especialista em Fisioterapia Dermatofuncional da Faculdade Inspirar, São Paulo.

²Especialista em Fisioterapia Dermatofuncional da Faculdade Inspirar, São Paulo.

³Especialista em Fisioterapia Dermatofuncional da Faculdade Inspirar, São Paulo.

⁴Especialista em Fisioterapia Dermatofuncional da Faculdade Inspirar, São Paulo.

⁵Mestrando em Meio ambiente, Universidade CEUMA, Maranhão.

⁶Doutor em Fisioterapia pela Universidade Federal do Rio Grande do Norte, UFRN. Docente do Centro Universitário Uninassau . Docente da Faculdade Estácio Fatern.

⁷Doutora em Ciências da Saúde pela Universidade Federal do Rio grande do Norte

► RESUMO

Introdução: O ultrassom estacionário é uma modalidade de ondas mecânicas que tem se tornado popular na prática clínica, no entanto, ainda existe uma carência na literatura sobre o seu uso nas disfunções estéticas. **Objetivo:** analisar os efeitos imediatos do ultrassom estacionário no tratamento de gordura subcutânea e retenção hídrica em região abdominal. **Método:** Trata-se de um estudo experimental do tipo quase-experimental, com análise comparativa entre os momentos inicial e final. A amostra foi composta por 40 voluntários de ambos os sexos que apresentavam gordura subcutânea e retenção hídrica em região abdominal sendo realizada a avaliação através da realização de fotografia, perímetria, plicometria, bioimpedância e a análise da espessura do tecido adiposo. Após a avaliação foi realizada 1 aplicação do ultrassom estacionário, com os parâmetros: Modo Pulsado - 100Hz - 50% - 4,0 w/cm² , 20 minutos. O aparelho utilizado foi da marca Medical San®. A reavaliação foi realizada após a sessão, com a repetição dos procedimentos avaliativos **Resultados:** Observou-se uma redução das medidas da perímetria supra umbilical (p=0,04) e perímetria umbilical (p=0,02). Na análise da plicometria supra umbilical direita (p=0,03) e esquerda (p=0,02) foi observada uma redução das medidas. Observa-se também uma redução significativa da água segmentada no tronco (p=0,04). Quanto a espessura do tecido adiposo, foi observada a redução significativa das medidas (p=0,04)

Conclusão: Foi evidenciado uma redução significativa nas análises da perimetrias e plicometria na concentração de gordura abdominal, com redução da quantidade de água segmentar de tronco e da espessura do tecido adiposo.

Palavras-chave: Adiposidade localizada; Ondas Mecânicas; Edema.

► ABSTRACT

Background: *Ultrasound Stationary is a popular mechanical wave modality that has aesthetic dysfunctions in clinical practice, however, there is still a feature in the literature about its use.* **Objective:** *to analyze the immediate effects of stationary ultrasound in the treatment of subcutaneous and water fat in the abdominal region.* **Method:** *This is an experimental quasi-experimental study, with a comparative analysis between the initial and final moments. The sample consisted of 40 volunteers of both sexes who presented themselves as subcutaneous and composited fat through the evaluation of the performance of photography, perimetry, plicometry, bioimpance and the analysis of the thickness of the adipose tissue. After the evaluation, 1 application of stationary ultrasound was performed, with the parameters: Pulsed - 100Hz - 50% - 4.0 w/cm² 20 minutes. The device used was a Medical San® brand. A reassessment was performed after the session, with a repetition of the assessment procedures.* **Results:** *A reduction in the measurements of the supra-umbilical perimetry (p=0.04) and umbilical perimetry (p=0.02) was observed. In the analysis of the right (p=0.03) and left (p=0.02) supra-umbilical plicometry, a reduction in measurements was observed. There was also a significant reduction in segmented water in the trunk (p=0.04). Regarding tissue thickness, a reduction in measurements was observed (p=0.04)* **Conclusion:** *A significant reduction in the dimensions of the perimetry and adiposometry in the concentration of abdominal fat was observed, with a reduction in the amount of segmental trunk water and significant thickness of the adipose tissue.*

Keywords: *Localized adiposity; Mechanical Waves; Edema.*

► INTRODUÇÃO

O Ultrassom é um dos métodos de tratamento mais utilizados pelos terapeutas para intervenção nas propriedades mecânicas de tecidos lesionados e no tecido adiposo^{1,2,3}. Os efeitos do ultrassom dependem dos seus parâmetros de aplicação, tais como, a quantidade de energia que irá alcançar o tecido, a frequência de transmissão, o modo que a onda é propagada, intensidade, influenciando diretamente na produção de efeitos térmicos e não térmicos^{4,5}

O desenvolvimento do ultrassom estacionário surgiu da necessidade do uso de tecnologias que garantam a potencialização e praticidade dos

tratamentos, permitindo a otimização do tempo associado a dosimetrias eficientes, proporcionando assim um tratamento simultâneo de grandes áreas corporais^{4,5,6}.

Trata-se de um método não invasivo para contorno corporal e redução de gordura. A sua atuação ocorre pela ablação do tecido adiposo subcutâneo, o que leva a vibrações moleculares aumentando a temperatura do tecido local e induzindo a necrose coagulativa dos adipócitos e consequente redução da camada de gordura. Depois que o tecido adiposo tratado foi termicamente coagulado e destruído, os sinais quimiotáticos ativam os mecanismos normais de resposta inflamatória do corpo. Os macrófagos são atraídos para a área tratada, removendo os lipídios e os restos celulares^{7,8,9}.

O desenvolvimento do ultrassom estacionário (tecnologia High Intensity Therapy Ultrasound - HITU) surgiu da necessidade do uso de tecnologias que garantam a potencialização e praticidade dos tratamentos, permitindo a otimização do tempo associado a dosimetrias eficientes, proporcionando assim um tratamento simultâneo de grandes áreas corporais^{7,8,9}.

Entretanto, pouco se sabe sobre os efeitos da tecnologia de ultrassom estacionário na adiposidade localizada, além do mais, é necessário evidenciar o as repostas antropométricas, a espessura do tecido adiposo em uma resposta imediata após aplicação. Assim, a proposta do presente estudo foi analisar os efeitos imediatos do ultrassom estacionário no tratamento de gordura localizada e retenção hídrica na região abdominal.

► METODOLOGIA

Caracterização da pesquisa

Trata-se de um estudo experimental, do tipo quase-experimental, comparando os momentos inicial e final da intervenção. A pesquisa foi aprovada pelo Comitê de Ética em Pesquisa da Universidade Potiguar-UnP,

Natal/Brasil, com número de aprovação 5.231.138. Todas as voluntárias assinaram o termo de consentimento livre e esclarecido antes do início do estudo. A pesquisa foi realizada na Universidade Inspirar Borba Gato, São Paulo/SP-Brasil.

População, amostra e critérios

Foram selecionados para a pesquisa 40 voluntários que apresentavam adiposidade localizada e retenção hídrica abdominal, escolhidos de forma não probabilística, na cidade de São Paulo. Foram incluídos voluntários do sexo masculino e feminino na faixa etária de 20-50 anos de idade, com IMC de 18,5 a 29,9 kg/m² (na faixa normal a e com adiposidade localizada na região supra e infra umbilical. Foram excluídos os participantes que apresentassem alterações de sensibilidade, que estivesse utilizando algum tratamento lipolítico e termogênico ou que apresentem alguma contraindicação ao uso do equipamento ou que não completassem a fase de avaliação antes e depois do tratamento.

Instrumento de coleta de dados

Todas as participantes foram submetidas a avaliação das medidas antropométricas, que foram realizadas no pré-tratamento e após a aplicação imediata. Foram utilizados, uma câmera semiprofissional (Canon, SX530 HS, Japão), uma fita métrica (Fiber Glass Tape, China), um adipômetro (Sanny, São Paulo, Brasil), o equipamento BiometrixPro (Sistema BodyMetrix™), bioimpedância por espectroscopia (Bioimpedance Spectroscopy – BIS) e um aparelho de ultrassom estacionário Ultralace® com transdutores de 64cm² (infraumbilical) e 32cm² (supraumbilical) da marca Medical San®, (São Paulo, Brasil).

Procedimentos

Após a seleção, as participantes foram esclarecidas quanto aos procedimentos a serem realizados e, as que estiverem de acordo, assinaram o termo de consentimento livre e esclarecido - TCLE. Em seguida foram submetidas a avaliação por meio do PAFAL (Protocolo de Avaliação Fisioterapeutico da Adiposidade localizada), onde foram coletados os

dados gerais de avaliação e os dados antropométricos. Foi realizada a perimetria utilizando uma fita métrica da marca Fiber® que vai fazer a medida de circunferência 5 cm abaixo da cicatriz umbilical. A plicometria foi realizada com um plicometro da marca Sanny® que apresenta um campo de medição de 0 à 65 mm. Foi medida a prega cutânea por três vezes na região infra umbilical esquerda, e o resultado foi baseado na média dos valores obtidos nas três mensurações. Também foi monitorado o peso na avaliação e posteriormente nas reavaliações.

O registro das fotos foi realizado em ortostatismo na visão anterior e lateral (direita e esquerda). A máquina fotográfica usada foi a mesma em todas as fotos e foi posicionada em um tripé de apoio a uma altura de 66 cm do solo e foi colocado a uma distância de 55 cm da participante, para melhor visualização e padronização das fotos.

Após isso, foi realizada a aplicação do sistema Body Metrix, que é um sistema de ultrassom baseado em computador acessível que fornece avaliação rápida da composição corporal. as medidas da espessura do tecido adiposo (mm). Após isso, foi realizada a bioimpedância por espectroscopia a qual é uma tecnologia mais avançada e complexa, pois estima, além dos componentes corporais totais, a quantidade de água e a massa muscular na região do abdome.

O tratamento para cada grupo ocorreu da seguinte maneira: A aplicação foi realizada com os seguintes parâmetros: Parâmetros: US estacionário da marca ULTRAPLACE de 3 MHz al 50% em 100 Hz de Frequência a $4 \text{ w/cm}^2 \times 20 \text{ min}$. A placa apresenta o tamanho G, com a $10 \times 14 \text{ cm}$ (ERA 64 cm^2), 3 placas em região abdominal. A quantidade de transdutores foi apropriada ao tamanho da região a tratar, de maneira que se utilize a quantidade necessária para se cobrir toda a região alvo com os transdutores. Os transdutores foram acoplados à pele com uso de gel comum sem ativos cosméticos.

Após a realização dos procedimentos experimentais com duração de aproximadamente 1 hora, as voluntárias foram submetidas a reavaliação, seguindo os mesmos procedimentos da avaliação inicial.

Análise dos dados

A análise estatística foi realizada, por meio do software Statistical Package for the Social Sciences (SPSS) versão 24.0 para Windows, seguindo os princípios da análise por intenção por tratar. Na análise descritiva foi usada a média como medida de tendência central e o desvio padrão como medida de dispersão. Para análise comparativa entre as médias dos grupos foi aplicado o teste t pareado. Foi adotado o nível de significância de 5% ($p < 0,05$).

► RESULTADOS

Participaram desse estudo cerca de 40 voluntários, sendo 7 do gênero masculino e 33 do feminino, no entanto, após a avaliação, 3 voluntárias foram excluídas por parte das informações avaliativas não foram coletadas em virtude da desistência das voluntárias. Os voluntários apresentaram uma média de idade de $32,92 \pm 7,8$ anos, peso médio de $68,38 \pm 11,82$, IMC médio de $24,52 \pm 3,45$. Não foi observada diferença dessas variáveis entre o momento inicial e final das avaliações.

A tabela 1 apresenta os resultados das medidas antropométricas com a comparação das médias das variáveis quantitativas entre os momentos inicial e final. Na comparação entre os momentos pode-se observar que houve redução significativa na perimetria supra umbilical ($p=0,04$) e perimetria umbilical ($p=0,02$). Na análise da plicometria supra umbilical direita ($p=0,03$) e esquerda ($p=0,02$). Observa-se também uma redução significativa da água segmentada no tronco ($p=0,04$). Em virtude disso, foi observado que ocorreu uma redução significativa na concentração de gordura na região supra umbilical.

Tabela 1. Dados antropométricos e comparação entre as medidas nos momentos inicial e final das voluntárias.

	Inicial Média±DP	Final Média±DP	P valor
Peso	68,38±11,82	68,21±11,53	0,99
IMC	24,52±3,45	24,51±3,35	0,99
Gordura corporal	13,78±9,12	13,77±7,98	0,99
Perimetria Supraumbilical	80,8±8,92	77,2±15,61	0,04*
Perimetria Infraumbilical	90,1±8,65	90,1±8,54	0,99
Perimetria Umbilical	85,23±9,76	80,1±9,64	0,02*
Plicometria Sup. Esquerda	27,1±1,09	22,51±1,34	0,02*
Plicometria Sup. Direita	28,1±1,2	23,5±1,8	0,03*
Espessura do tecido adiposo	15,4±1,1	12,9±1,3	0,90
AST	37,5±8,32	34,2±7,12	0,04*
ACT	16,2±3,23	16,1±3,22	0,99

Legenda: IMC (Índice de Massa corporal); Sup: superior; Inf: inferior. AST (Água Segmentada. Tronco); ACT (Água Corporal Total). DP (Desvio Padrão); IMC (Índice de Massa corpórea) *Valor de p < 0,05.

A figura 1 apresenta a análise das imagens referente a espessura do tecido adiposo de 2 voluntárias submetidas a pesquisa.

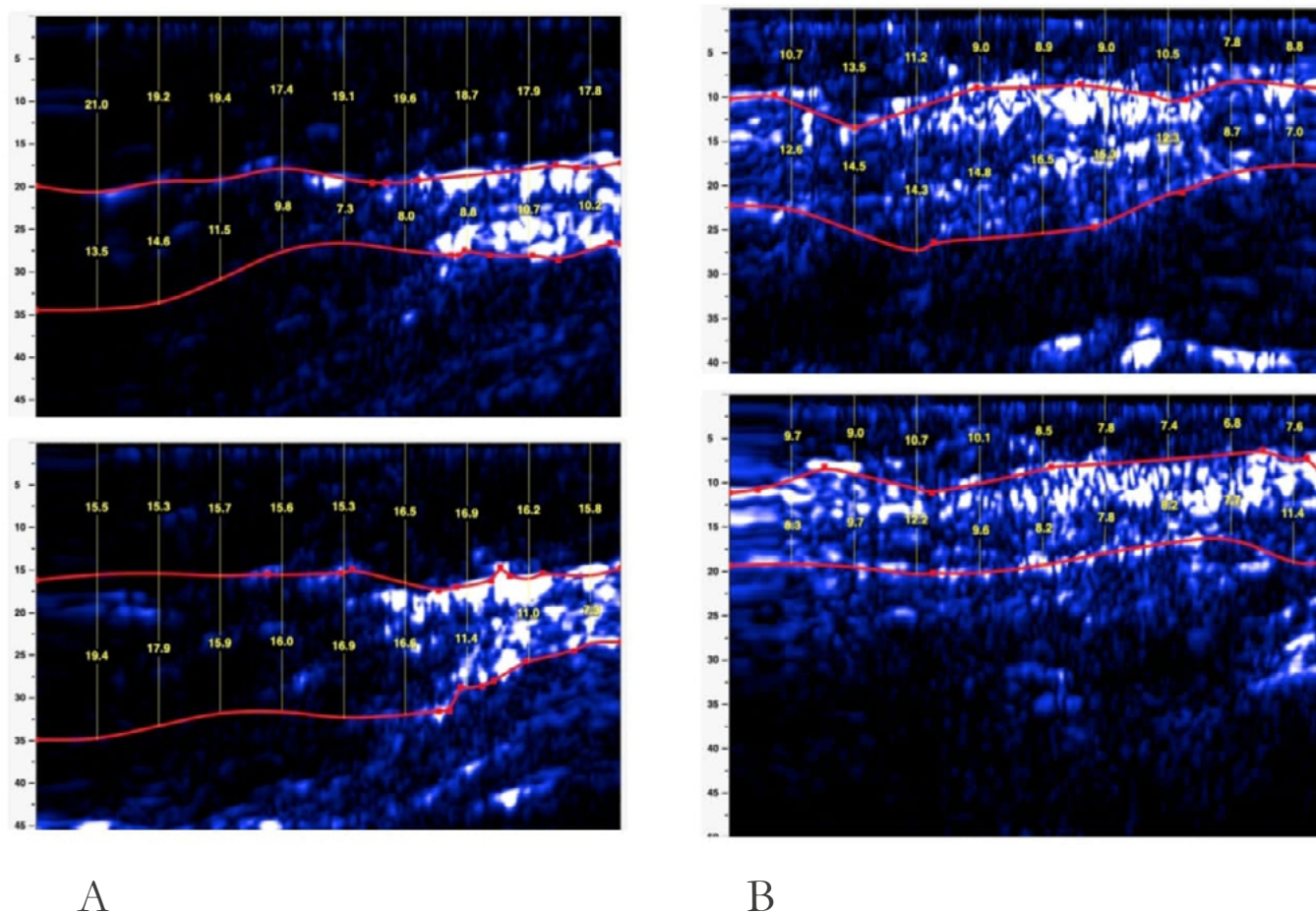


Figura 1. Espessura do tecido adiposo visualizado na análise do sistema body matrix. A: Análise da espessura do tecido adiposo paciente 1, com imagem superior inicial e inferior consiste da imagem final após a intervenção. B. Análise da espessura do tecido adiposo paciente 2 com imagem superior inicial e inferior consiste da imagem final após a intervenção.

A figura 2 apresenta os resultados comparativos da medida de espessura do tecido adiposo através da medida do sistema Body Matrix. Pode-se observar uma redução significativa da camada adiposa ($p=0,04$), com medida no momento inicial de $14,5 \pm 4,59$ e no momento final de $12,2 \pm 4,01$.

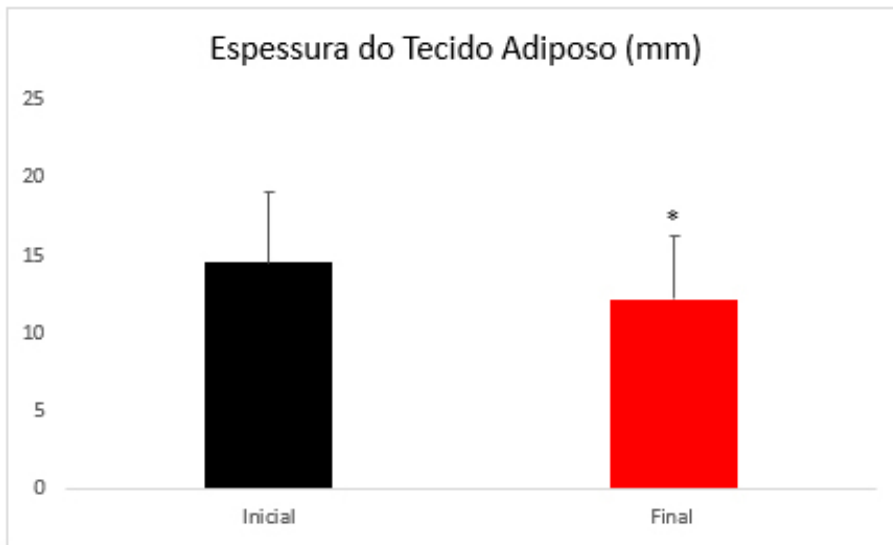
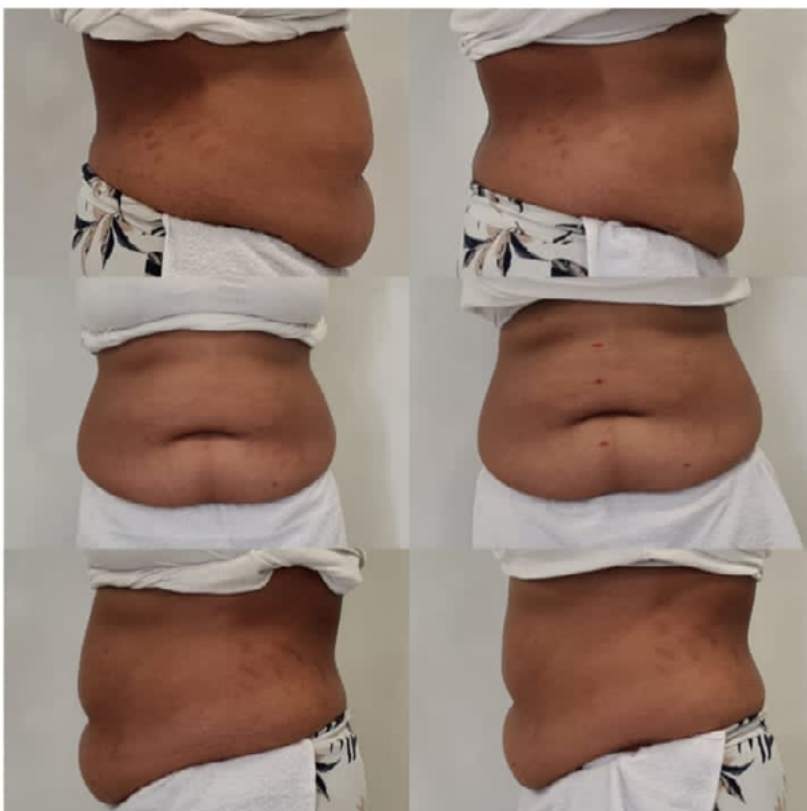
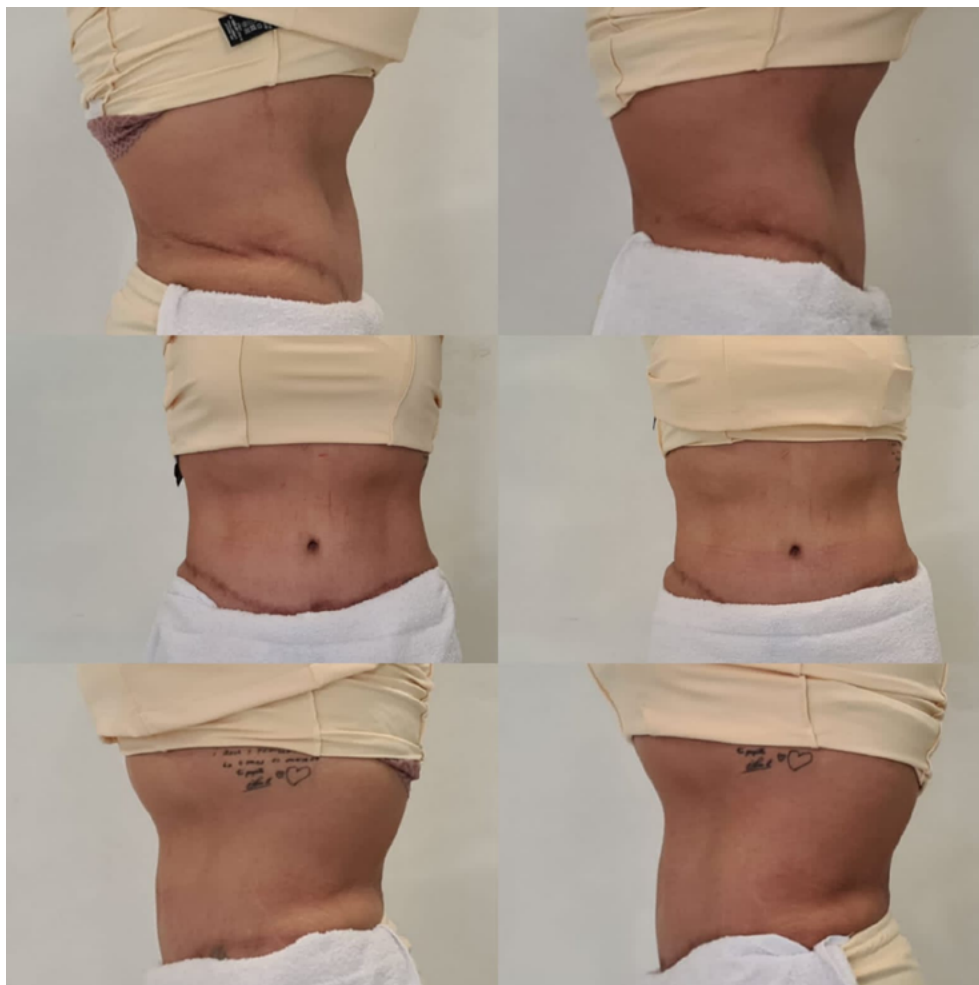


Figura 2: Medida da espessura do tecido adiposo através do sistema body metrix. * valor de p menor que 0,05 ($p=0,04$).

A figura 3 apresenta as imagens da comparação de 2 pacientes no momento inicial e final das avaliações na visualização anterior, posterior e perfil.



A



B

Figura 3: Análise das fotos da região abdominal antes e após a intervenção de duas voluntárias na vista anterior, posterior e perfil. A: Imagens da voluntária 1 B: Imagens da voluntária 2.

► DISCUSSÃO

A proposta desse estudo foi analisar os efeitos imediatos do Ultrassom estacionário sobre a adiposidade localizada na região subcutânea e na retenção hídrica abdominal. Pode-se observar uma redução imediata de medidas de perímetria supra umbilical e umbilical e plicometria abdominal umbilical bilateral. Além da redução das medidas antropométricas, verificou-se na análise da bioimpedância uma redução da AST e manutenção da ACT, indicando que ocorreu uma diminuição da retenção hídrica na região abdominal. Na análise da espessura do tecido adiposo pelo sistema body

metrix sobre a região abdominal pode-se observar uma redução significativa da medida do tecido adiposo.

Na aplicação do ultrassom estacionário pode-se observar que a temperatura atingida no tecido depende tanto das propriedades do tecido alvo a ser tratado quanto dos parâmetros ultrassônicos¹⁰. Pode-se observar que o efeito do ultrassom estacionário pode promover uma elevação de temperatura local, devido a concentração de energia. Essa resposta promove um incremento circulatório que pode ser responsável pelas respostas nos processos de redução do líquido acumulado na região de aplicação e da espessura do tecido adiposo local^{8,9}.

O incremento térmico possibilita uma maior da circulação sanguínea e linfática total, reduzindo a concentração de água segmentar no tronco, fator esse que pode explicar a redução instantânea da concentração de líquido na região abdominal. Essas repostas geradas pelo incremento da temperatura tecidual, observado no ultrassom contínuo ocasiona um aumento do fluxo sanguíneo local, na permeabilidade da membrana^{7,9,11}.

O estudo realizado por Cortela et al. (2019)¹² utilizou amostras de tecido muscular bovino para analisar ciclos contínuos de aquecimento e resfriamento com a aplicação do ultrassom estacionário de alta intensidade. Após a aplicação de 4 ciclos, os autores acreditam que ocorra um efeito cumulativo da temperatura sobre as estruturas e proteínas que compõem o tecido, apresentando relação com a desnaturação das proteínas, que ocorre na faixa de 40 a 50 °C. Dessa forma, a atenuação do ultrassom (absorção e espalhamento) é um parâmetro fundamental na determinação da temperatura, portanto, tem efeito direto na dose térmica, bem como no planejamento da terapia. Sugere-se que o equipamento com intensidade de energia de 50 %, com 3 MHz frequência, modulado a 100 Hz e dose de 4,0 w/cm² sendo aplicado por 20 minutos, conforme visualizado nesse estudo em seres humanos, proporciona uma resposta similar de aquecimento interno, não percebido pelo paciente, favorecendo ao aumento de metabolismo proporcionando a resposta sobre a gordura subcutânea e a concentração de líquido^{10,12,13}.

A literatura científica apresenta outras modalidades de ultrassom estacionário na redução da gordura localizada, já existem algumas evidências científicas que utilizaram o modelo de HIFU (High Intensity Focused Ultrasound), caracterizada pela alta intensidade energética e uso focalizado de redução da gordura subcutânea^{14, 15, 16}.

Pode-se observar que as repostas mecânicas do ultrassom podem ser fundamentais para modificações no metabolismo dos tecidos biológicos que recém sua aplicação. As vibrações ultrassônicas causam compressões e expansões nos tecidos em uma mesma frequência que é emitida pelo aparelho e consiste na reação mecânica dos tecidos devido à pressão da onda ultrassônica. Durante sua aplicação estacionária sugere-se a formação do processo de cavitação instável, o qual surge durante a concentração de alta energia local, sendo esse um processo físico responsável pelas alterações celulares^{6,19,20}.

Evidenciam-se na literatura alterações na membrana e conseqüente destruição de diversos tipos de células submetidos à ação do ultrassom. Essa resposta ocorre em diferentes estudos que demonstram o efeito de várias aplicações ou de altas intensidades sobre o tecido adiposo, o que pode justificar a redução da espessura do tecido adiposo provocado pela destruição das células adipócitos^{19,20,21}.

Vários outros estudos sobre a eficácia do tratamento com HIFU ou da ultracavitação na redução de gordura sugeriram que resultados positivos podem ser alcançados com segurança, sem qualquer efeito significativo nos marcadores inflamatórios^{17, 18, 20,21,22,23}.

► CONCLUSÃO

Esse estudo oferece uma resposta diferencial ao analisar as repostas imediata de uma única sessão do ultrassom estacionário sobre o tecido adiposo e a retenção hídrica abdominal. Os resultados analisados demonstram uma redução da espessura do tecido e da quantidade de

líquido, logo após a intervenção, o que demonstram que o uso das placas que mantem a energia ultrassônica concentrada torna-se uma ferramenta promissora para proporcionar modificações significativas a média e longo prazo de suas intervenções, visto que esses resultados já podem ser visualizados na aplicação imediata.

Diante da escassa literatura sobre os efeitos do ultrassom estacionário, esse estudo se mostra pioneiro na abordagem clínica da utilização dessa tecnologia na adiposidade localizada. Observa-se a redução imediata da perimetria e plicometria na concentração de gordura abdominal, com redução da quantidade de água segmentar de tronco e espessura do tecido adiposo. Esse estudo apresentou limitações quanto a ausência de análise histológica do tecido adiposo, bem como a proposta de uso imediato do ultrassom, sugerindo-se a realização de novos estudos com a utilização de outros métodos de maior número de aplicações e presença de outros grupos para comparação dos resultados encontrados.

► REFERÊNCIAS

- 1 Meyer, Patrícia Froes, Mario Sérgio Varela da Camara Júnior, and Júlio César Portela Vilar. Efeitos da terapia combinada na adiposidade localizada: estudo experimental Effects of combined therapy in located adiposity: experimental study.” *Fisioterapia Brasil* 21.2 (2020): 204-210.
- 2 a Silva, Rodrigo Marcel Valentim, et al. Efeitos da fonoforese com gel de ativos lipolíticos na adiposidade abdominal. *O mundo da saúde* 38.4 (2014): 369-374.
- 3 tiyeh BS, Chahine F. Evidence-based efficacy of high-intensity focused ultrasound (HIFU) in aesthetic body contouring. *Aesthetic Plastic Surgery*. 2021 Apr;45(2):570-8.
- 4 Valentim da Silva, RM et al. Efeitos do ultrassom de alta potência (ultracavitação) em seroma encapsulado. *Fisioterapia Brasil* 19.2 (2018).
- 5 Alizadeh Z, Halabchi F, Mazaheri R, Abolhasani M, Tabesh M. Review of the mechanisms and effects of noninvasive body contouring devices on cellulite and subcutaneous fat. *International journal of endocrinology and metabolism*. 2016 Oct;14(4).
- 6 Shaw A, Martin E, Haller J, Ter Haar G. Equipment, measurement and dose—a survey for therapeutic ultrasound. *Journal of Therapeutic Ultrasound*. 2016 Dec;4(1):1-9.
- 7 Hotta TA. Nonsurgical body contouring with focused ultrasound. *Plastic Surgical Nursing*. 2010 Apr 1;30(2):77-82.
- 8 Elhelf IS, Albahar H, Shah U, Oto A, Cressman E, Almekawy M. High intensity focused ultrasound: the fundamentals, clinical applications and research trends. *Diagnostic and interventional imaging*. 2018 Jun 1;99(6):349-59.
- 9 Saedi N, Kaminer M. New waves for fat reduction: high-intensity focused ultrasound. *Semin Cutan Med Surg*. 2013 Mar;32(1):26-30.
- 10 Liu Y, Wear KA, Harris GR. Variation of High-Intensity Therapeutic Ultrasound (HITU) Pressure Field Characterization: Effects of

- Hydrophone Choice, Nonlinearity, Spatial Averaging and Complex Deconvolution. *Ultrasound Med Biol.* 2017 Oct;43(10):2329-2342. doi: 10.1016/j.ultrasmedbio.2017.06.012. Epub 2017 Jul 21.
- 11 Song S, Shen Z, Chen L, Brayman AA, Miao CH. Explorations of high-intensity therapeutic ultrasound and microbubble-mediated gene delivery in mouse liver. *Gene Ther.* 2011 Oct;18(10):1006-14. doi: 10.1038/gt.2011.34. Epub 2011 Mar 31.
- 12 Cortela GA, Negreira CA, Pereira WCA.Share. Durability study of a gellan gum-based tissue-mimicking phantom for ultrasonic thermal therapy. *J Acoust Soc Am.* 2020 Mar;147(3):1531. doi: 10.1121/10.0000813.
- 13 Guth F, Bitencourt S, Bedinot C, Sinigaglia G, Tassinary JA. Immediate effect and safety of HIFU single treatment for male subcutaneous fat reduction. *Journal of Cosmetic Dermatology.* 2018 Jun;17(3):385-9.
- 14 Klassen AF, Cano SJ, Alderman A, East C, Badia L, Baker SB, Robson S, Pusic AL. Self-report scales to measure expectations and appearance-related psychosocial distress in patients seeking cosmetic treatments. *Aesthetic surgery journal.* 2016 Oct 1;36(9):1068-78.
- 15 Nassab R. The evidence behind noninvasive body contouring devices. *Aesthetic Surgery Journal.* 2015 Mar 1;35(3):279-93.
- 16 Fatemi A, Kane MA. High-intensity focused ultrasound effectively reduces waist circumference by ablating adipose tissue from the abdomen and flanks: a retrospective case series. *Aesthetic plastic surgery.* 2010 Oct;34(5):577-82.
- 17 Shek SYN, Yeung CK, Chan JCY, Chan HHL. Efficacy of high-intensity focused ultrasonography for noninvasive body sculpting in Chinese patients. *Laser Surg Med.* 2014; 46(4):263–269.
- 18 . Teitelbaum SA, Burns JL, Kubota J, Matsuda H, Otto MJ, Shirakabe Y, Suzuki Y, Brown SA. Noninvasive body contouring by focused ultrasound: safety and efficacy of the Contour I device in a multicenter, controlled, clinical study. *Plastic and reconstructive surgery.* 2007 Sep 1;120(3):779-89.
- 19 Lee KW. The Asian perspective on HIFU. *Int J Hyperthermia.* 2021 Sep;38(2):5-8. doi: 10.1080/02656736.2021.1889697.

- 20 Cranston D, Leslie T, Ter Haar G. A Review of High-Intensity Focused Ultrasound in Urology. *Cancers (Basel)*. 2021 Nov 14;13(22):5696. doi: 10.3390/cancers13225696.
- 21 Bachu VS, Kedda J, Suk I, Green JJ, Tyler B. Share High-Intensity Focused Ultrasound: A Review of Mechanisms and Clinical Applications. *Ann Biomed Eng*. 2021 Sep;49(9):1975-1991. doi: 10.1007/s10439-021-02833-9. Epub 2021 Aug 10.
- 22 da Silva RMV, Santos JC, de Carvalho WLM, de Vasconcellos LS, de Castro ABF, Borges FDS, Carreiro EM, Meyer PF. Effects of Ultracavitation and Radiofrequency on Abdominal Adiposity. *J Clin Aesthet Dermatol*. 2022 Jan;15(1):E66-E71.
- 23 Meyer PF, Sousa JFDS, Rocha RVD, Queiroz Filho J, Ronzio OA, Silva RMVD, Manso ACM, Almeida ARM, Andrada CP. Hepathic, biochemical, hematological, and histological effects of the ultracavitation in rabbits livers. *Acta Cir Bras*. 2020 Jun 19;35(4):e202000403. doi: 10.1590/s0102-865020200040000003. eCollection 2020.