

Influência da laserterapia de 632,8 nm por 150 mw na cicatrização de úlcera diabética. Relato de caso*

Influence of 632.8 nm by 150 mw laser therapy on diabetic healing. Case report

Marcus Vinicius de Mello Pinto¹, Carlos Bastos dos Anjos², Duany Vieira Lopes², Hélio Ricardo dos Santos¹, André Luis dos Santos Silva¹, Luis Guilherme Barbosa¹, Reggiani Vilela Gonçalves³, Daniel Almeida da Costa⁴, Cristiane Martins da Silva⁵, Juliana Bittencourt e Xavier⁶, Gabriela Chaves Mendes Justino⁶, Patricia Froes Meyer⁷, Guillermo Mario Scaglione⁸, Jaime Luiz Nunes de Aguiar⁹

*Recebido do Regenere - Centro de Tratamento a Laser, Caratinga, MG.

RESUMO

JUSTIFICATIVA E OBJETIVOS: A úlcera no pé diabético, não tratada, pode ocasionar complicações crônicas como amputações nos membros inferiores podendo até ocorrer uma reamputação incapacitante. Os fatores que levam ao desenvolvimento destas úlceras são as neuropatias periféricas, diabetes de longa duração, controle inadequado de glicemia, deformidades e traumas nos pés, isquemia e infecção. Portanto, é crescente o interesse no desenvolvimento de meios alternativos de tratamentos para úlceras crônicas, como o uso do laser,

estimulando a microcirculação, a produção de colágeno, ativando a produção de trifosfato de adenosina (ATP), aumentando a velocidade mitótica da célula, levando a cicatrização e a diminuição do quadro álgico. O objetivo deste estudo foi verificar a influência da laserterapia na cicatrização das úlceras diabéticas.

RELATO DO CASO: Foi utilizado a laserterapia de AsGa (632,8 nm), com dose de 60 á 120 J/cm² por 150 mW de potência em um paciente, com úlcera na região do calcâneo e no hálux durante seis semanas, totalizando 10 sessões. Os resultados foram avaliados por meio de registros fotográficos e a mensuração da ferida com régua milimetrada, avaliando a área da ferida em cm². Constatou-se redução significativa das úlceras a partir da terceira sessão, acompanhada de diminuição da dor.

CONCLUSÃO: O laser (AsGa) apresentou bom resultado no tratamento de úlcera em pé de paciente diabético, diminuindo a intensidade da dor e facilitando a cicatrização.

Descritores: Diabetes *Mellitus*, laser, pé diabético, úlceras de pressão.

SUMMARY

BACKGROUND AND OBJECTIVES: Untreated diabetic foot ulcer may lead to chronic complications such as lower limb amputations or even disabling re-amputations. Most important factors leading to such ulcers are peripheral neuropathies, long-lasting diabetes, inadequate glycemia control, feet deformities and trauma, ischemia and infection. So, it is increasing the interest in the development of alternative treatments for chronic ulcers, such as laser, to stimulate microcirculation and collagen production, to activate adenosine triphosphate (ATP) production, to increase mitotic cell velocity, leading to healing and pain decrease. This case report aimed

1. Professor e Pesquisador - Mestrado em Ciências da Reabilitação do Centro Universitário de Caratinga da UNEC, MG.
2. Acadêmico do Curso de Fisioterapia do Centro Universitário de Caratinga da UNEC, MG.
3. Doutoranda em Biologia Celular e Estrutural pela Universidade Federal de Viçosa -UFV, Professora substituta de Biologia e Histologia, UFV, MG.
4. Médico, Professor da FAMINAS, Mestre em Ciências da Reabilitação pelo Centro Universitário de Caratinga da UNEC, MG.
5. Mestre em Ciências da Reabilitação pelo Centro Universitário de Caratinga.
6. Mestranda em Ciências da Reabilitação pelo Centro Universitário de Caratinga.
7. Professora e Pesquisadora da Universidade Pontifícia, RN.
8. Professor e Pesquisador da Universidade de Buenos Aires, AR.
9. Professor e Pesquisador da Faculdade Sudamérica, Mestrando em Ciências da Reabilitação pelo Centro Universitário de Caratinga da UNEC, MG.

Endereço para correspondência:
 Marcus Vinicius de Mello Pinto
 Rua Jairo Breder, 72 - Belvedere
 35300-055 Caratinga, MG.
 E-mail: orofacial_1@hotmail.com

at evaluating the influence of laser therapy on diabetic healing.

CASE REPORT: A patient with heel and hallux ulcer was treated with AsGa (632.8 nm) laser therapy, with dose of 60 to 120 J/cm² by 150 mW for six weeks in a total of 10 sessions. Results were evaluated by photographic records and the measurement of the wound with a millimeter ruler, where the wound area was delimited in cm². A significant decrease of both injuries was observed as from the third session, followed by pain decrease.

CONCLUSION: AsGa laser was effective to treat diabetic foot ulcer, decreasing pain intensity and helping healing.

Keywords: Diabetes *Mellitus*, diabetic foot, laser, pressure ulcers.

INTRODUÇÃO

O diabetes *mellitus* (DM) é uma síndrome de comprometimento do metabolismo dos carboidratos, das gorduras e proteínas, causada pela ausência de secreção de insulina ou por resistência a sua ação nos tecidos¹. No paciente diabético ocorre uma dificuldade cicatricial nas feridas, devido ao comprometimento da perfusão sanguínea, evitando adequado fornecimento de oxigênio, nutrientes e antibióticos, principalmente nos membros inferiores (MMII). Isso faz com que os estágios iniciais do reparo tecidual fiquem desorganizados, ocasionando um atraso no processo de regeneração tecidual².

A cicatrização de feridas é um processo totalmente íntegro e complexo, que envolve a atividade celular e quimiotática, com liberação de mediadores químicos e respostas vasculares. Na derme lesionada ocorre uma sequência de eventos que levam a cicatrização da ferida, sendo estes: inflamação, reepitelização, contração e remodelação celular seguida da remodelação tecidual^{3,4}.

O DM vem aumentando sua importância pela crescente prevalência na atualidade, devido à grande ocorrência de morbidade e mortalidade. Uma das complicações que causam maior preocupação são as ulcerações nos MMII, dependendo maior custo em seu controle e tratamento. Estima-se que até 2025 haverá cerca de 300 milhões de diabéticos no mundo, sendo que no Brasil vem acometendo indivíduos numa faixa etária de 30 a 69 anos, onde 50% deles desconhecem o diagnóstico e 24% dos que tem confirmado não fazem tratamento⁵.

O pé diabético é uma das mais preocupantes complicações crônicas do DM, sendo a principal causa de internação, correspondendo cerca de 6% das internações em países desenvolvidos como, por exemplo, nos Estados

Unidos da América (EUA), Inglaterra e China.⁶ O pé diabético caracteriza-se por úlceras plantares de cicatrização lenta, que se forma em consequência de traumatismos aparentemente insignificantes. Se não tratadas, as úlceras podem tornar-se mais profundas, resultando em complicações ocorrendo gangrenas, e ocasionando a amputação nos casos mais graves. De modo global, aproximadamente 15% dos pacientes diabéticos apresentam ulcerações na região do pé, clinicamente significativa⁷. O tratamento a laser é um método que visa favorecer a regeneração tecidual, atuando principalmente no metabolismo celular, através de interação fotoquímica, acarretando diferentes efeitos, como analgésico, anti-inflamatório e reparador⁸. A laserterapia tem efeito cicatrizante acelerando a produção do ATP, agindo diretamente na cadeia transportadora de elétrons fornecendo energia que proporciona aumento da velocidade mitótica das células, fazendo com que a microcirculação seja estimulada, elevando o aporte de elementos nutricionais, desencadeando nas células epiteliais ótima condição para cicatrização rápida e eficaz^{4,9}.

O laser age sobre o colágeno promovendo sua deposição e remodelação, aumentando o número de pontes cruzadas do colágeno e a força de tração destas fibras, o que proporciona benefícios nos enxertos, na vascularização, na vasodilatação e no sistema linfático. Tem efeito antibacteriano e imunológico⁵.

Nesse contexto, inúmeras pesquisas foram realizadas com intuito de analisar os efeitos da laserterapia na cicatrização tecidual na úlcera venosa em paciente diabético, obtendo uma série robusta de resultados favoráveis^{4,10-12}.

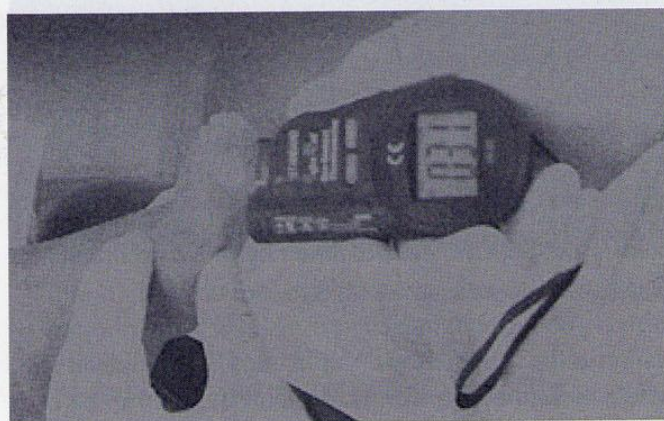

Figura 1 – Medição da temperatura com scanner *laser* no hálux esquerdo do paciente durante tratamento.

Em estudo realizado sobre o efeito do laser em diferentes comprimentos de onda na cicatrização de queimaduras¹³, demonstrou que o laser faz com que o efeito cicatricial se torne mais eficaz, induzindo os tecidos, na redução de edema, diminuição do processo infla-

matório, aumento da fagocitose, da síntese de colágeno e da baixa intensidade para motivar a aceleração do tecido epitelial.

Os resultados obtidos em diversos experimentos com metodologia e dosimetria variadas são conflitantes, considerando que a cicatrização de feridas por segunda intenção é processo complexo, e os insucessos de alguns estudos realizados com o laser. O objetivo deste trabalho foi avaliar o efeito do laser diodo de 150 mW, na cicatrização do pé diabético.

RELATO DO CASO

Este estudo foi realizado no período de agosto e setembro de 2008, em parceria com a Regenera - Centro de Tratamento a Laser, no município de Caratinga, MG, tendo sido aprovado pelo Comitê de Ética da UNEC sob o número 35/08, com o suporte do Labinfla (Laboratório de Inflamação e Laser do programa de mestrado de Ciências da Reabilitação). Paciente do sexo masculino, 84 anos, agricultor, casado, diagnosticado com DM tipo 2 (em tratamento com insulina 2 vezes ao dia), queixando de uma ferida na região de calcâneo e hálux esquerdo que não cicatrizava há 2 anos. O paciente relatou que fez um micro trauma ao bater com o dedo hálux no chão, sem calçados; e o calcanhar foi traumatizado quando estava descalço em sua residência batendo com o calcanhar ao chão.

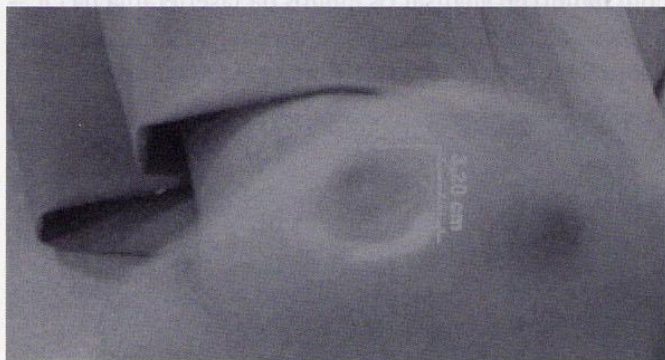

Figura 2 – Úlcera na região de hálux direito

Os procedimentos foram explicados ao paciente que, após ter assinado o Termo de Consentimento Livre e Esclarecido (TCLE), passou pela etapa de avaliação e exame físico, que considerou o tamanho, profundidade, presença de odor, tecido de granulação e/ou epitelização e coloração da úlcera. Em cada sessão foi mensurado o tamanho e a espessura da úlcera, utilizando-se de uma régua milimetrada, com acompanhamento fotográfico (Sony modelo C6 de 8.0 megapixel). Para o tratamento foi utilizado laser da marca Dentoflex, modelo Quasar

Arseneto de Gálio (As-Ga) de 632,8 nm do tipo visível de 150 mW, que controla as funções totais do equipamento incluindo as dosagens; um medidor de temperatura Standart nº: 06176236; óculos de proteção do laser da Luminis.



Figura 3 – Úlcera de calcâneo no pé esquerdo

A úlcera da região calcânea esquerda foi classificada como grau 2 (infectada), com bordas eritematosas sem granulação ou necrose, com dificuldade para a deambulação e quadro álgico elevado com o uso de calçado. A úlcera na região do hálux esquerdo foi classificada em grau 2 (infectada), com bordas eritematosas, sem granulação ou necrose.

O tratamento consistiu em 10 sessões, 1 a 2 vezes por semana, sendo efetuados dois disparos a cada dia, totalizando 20 sessões.

Após a assepsia do local e a limpeza da ponteira da caneta era feita aplicação do laser AsGa de 632,8 nm, 60 J/cm², de modo contínuo em varredura nas bordas das feridas. O tempo de aplicação baseava-se no tamanho da ferida. Foi utilizada a escala analógica visual (EAV) para a quantificação da dor. A EAV é numerada de 0 a 10, sendo que zero corresponde a ausência total de dor e 10 a dor mais intensa que o paciente já sentiu.

O paciente referiu dor grau 10 pela EAV. A temperatura no local da ferida foi medida na úlcera do calcâneo por termografia a laser (Standart) com 42°C antes e 32°C depois da aplicação. A úlcera do hálux apresentou 39°C antes e 31°C depois da aplicação.

A úlcera do calcâneo apresentava uma área de 4,2 cm² na primeira mensuração, realizada no dia 11/08/2008. A dor era de intensidade 10, com presença de necrose, borda irregular, com hiperemia ao redor da ferida, infeccionada e com ausência de exsudato. Após 10 dias da primeira aplicação a lesão teve diminuição de 0,2 cm². A partir da sexta aplicação a cicatrização foi em média de 0,5 cm² por sessão de aplicação de laser. Durante a segunda e a terceira sessões de tratamento ocorreu o melhor re-

sultado quanto ao controle da dor. A intensidade da dor atingiu o valor zero na oitava sessão.

A úlcera do hálux apresentava uma área de 3 cm² na primeira mensuração, realizada no dia 11/08/2008, com presença de necrose, bordas irregulares, com hiperemia ao redor da ferida, infeccionada e com ausência de exsudato. A intensidade da dor era 10, com dificuldade de deambular e fazer uso de calçados fechados como: sapatos e tênis.

Entre a segunda e terceira sessões de tratamento houve a maior cicatrização, como mostra o gráfico 2. Na quarta e quinta sessões ocorreu o maior diminuição na intensidade da dor, reduzindo em 3 pontos pela EAV, ocorrendo o restabelecimento da sensibilidade fina, que estava ausente no início do tratamento.

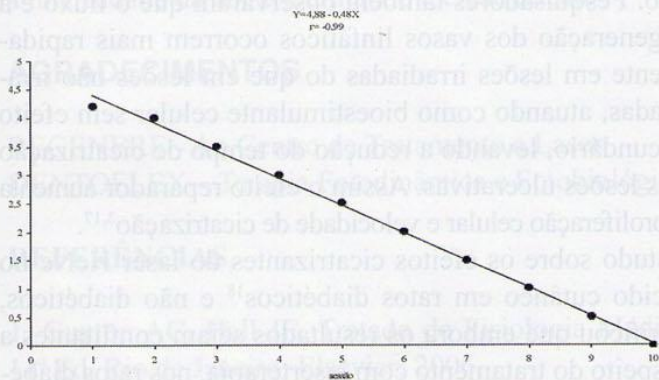


Gráfico 1 – Sessão e tamanho da lesão na região do calcâneo LE

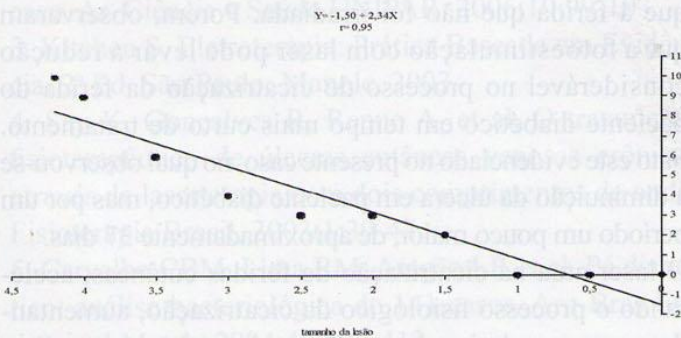


Gráfico 2 – Tamanho da lesão e intensidade da dor da úlcera no calcâneo LE.

A partir da quinta sessão ocorreu a aceleração da reparação tecidual e a diminuição da intensidade da dor até a nona aplicação quando ocorreu a cicatrização completa e ausência da dor (Gráfico 2).

No início do tratamento o intervalo entre as sessões de aplicação do laser foi de uma semana. Após a segunda aplicação as sessões passaram a duas por semana até o final, verificando-se aceleração na cicatrização com a aplicação duas vezes por semana, diminuindo a área das lesões e a intensidade da dor.

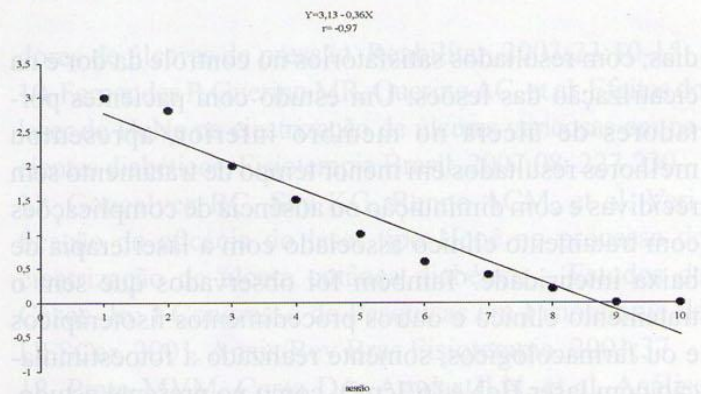


Gráfico 3 - Sessão e tamanho da lesão na região do hálux

Foram observados benefícios estatisticamente significativos em ambas as lesões com a utilização do laser no reparo tecidual e no quadro algico, podendo aproximar a uma correlação negativa perfeita ($-1 <$) (Gráficos 1 e 2). Não houve diferença estatisticamente significativa nos resultados entre as lesões.

A intensidade da dor e o grau de cicatrização das lesões apresentaram oscilações (Gráficos 1 e 2), mas com bastante semelhança nos resultados, evoluindo para a cicatrização total e a ausência da dor, portanto as úlceras de pressão tiveram completa cicatrização e diminuição da dor com as aplicações do laser AsGa de 632,8 nm com potência de 150 mW.

DISCUSSÃO

As alterações da integridade da pele, que comumente resultam em lesões, limitam a cicatrização dificultando o processo de reabilitação de pacientes, principalmente no período do envelhecimento, quando a pele sofre modificações fisiológicas como alterações colágenas, redução das fibras elásticas, resultando em diminuição da espessura e da elasticidade epidérmica e dérmica¹⁴. A diminuição dos tecidos, das mitoses, dos hormônios e da vascularização leva ao atraso no processo cicatricial e na reepitelização tanto em seres humanos como em animais idosos¹⁴.

A importância de tratar úlceras crônicas, se deu pela observação de casos em que as anormalidades no processo cicatricial dificultava o desempenho do indivíduo no programa de reabilitação, retorno as atividades diárias, ao trabalho e até mesmo à vida social, devido a abertura da lesão e a dor localizada⁴, fato este detectado neste estudo.

A terapia com laser tem apresentado ótimos resultados, por ser de fácil e rápida aplicação, e bastante eficaz¹². Este fato foi observado no presente estudo, em decorrência da terapia ter sido realizada com apenas 10 aplicações, com 60 a 120J/cm² (AsGa), durante um mês e oito

dias, com resultados satisfatórios no controle da dor e na cicatrização das lesões. Um estudo com pacientes portadores de úlcera no membro inferior, apresentou melhores resultados em menor tempo de tratamento sem recidivas e com diminuição ou ausência de complicações com tratamento clínico associado com a laserterapia de baixa intensidade. Também foi observado que sem o tratamento clínico e outros procedimentos fisioterápicos e ou farmacológicos, somente realizado a fotoestimulação com laser HeNe ($6/Jcm^2$), como no presente estudo, foi possível chegar a resultados satisfatórios para processo cicatricial da ferida em curto e médio prazo¹¹.

Em estudo comparativo de diferentes tipos de comprimentos de ondas, Reddy¹⁵ observou os efeitos do laser do tipo AsGa (904 nm) com potencia de $1,0J/cm^2$ em duas feridas no dorso do rato, sendo uma lesão para controle e outra tratada com laser AsGa. O tratamento era realizado cinco dias por semana durante três semanas e depois os resultados foram comparados com estudos feitos com laser do tipo HeNe. Say e col.⁴ realizaram um estudo semelhante com laser AsGa e dosagem de $1,96 J/cm^2$, durante 12 semanas, onde foram analisados pacientes com úlceras venosas dividindo-os em dois grupos, sendo um grupo submetido à laserterapia e o segundo somente ao placebo sem emissão. Concluíram que a dosagem utilizada apresentou efeito nas fibras de colágeno, havendo maior interligação entre elas e nos fibroblastos reduzindo seu tamanho e espessura, porém não houve alteração significativa na cicatrização, apresentando apenas melhora clínica do quadro.

Estudo que analisou o efeito do modo de aplicação, varredura e pontual, do laser HeNe em ratos submetidos à queimadura. Os animais foram divididos em 3 grupos sendo todos expostos a dosagem de $4 J/cm^2$, o primeiro grupo foi tratado em modo de varredura, o segundo pontualmente e o terceiro era o grupo controle. Os resultados comprovaram que os ratos submetidos ao modo varredura tiveram cicatrização mais rápida do que o segundo grupo¹⁶. Outro estudo¹⁷ mostrou que no processo de reparação e cicatrização a laserterapia, favorece inicialmente a resposta inflamatória e que a partir de 21 dias, contribui para o perfil de respostas anti-inflamatória e analgésica da lesão, melhorando a microcirculação e ativando as células de defesa.

A radiação laser estimula o crescimento das células fibroblásticas que estejam em déficits nutricionais sendo os resultados mais efetivos no comprimento de onda visível do espectro eletromagnético¹³. No presente estudo não foi analisada a diferença de efeitos do laser e comprimento de onda e nem comparados os efeitos dos mé-

todos terapêuticos, porém os resultados com a redução da área lesada e do quadro álgico, permitem inferir que o laser acelera o processo de reparo tecidual e a diminuição da dor.

No caso relatado, as primeiras aplicações do laser (AsGa) com potência de 150mW com doses de 60 á 120 J/cm^2 foram altamente benéficas para o paciente, o qual relatou maior conforto em relação à dor. O efeito analgésico terapia laser é devido a manutenção do potencial de membrana e da liberação de endorfinas^{5,8,14}. Nas aplicações seguintes houve redução significativa da dor, com restabelecimento da sensibilidade, devido à cronicidade da lesão e ótima regeneração tecidual. Isto se justifica pelo efeito analgésico, anti-inflamatório e antiedematoso que o laser proporciona, ativando a microcirculação. Pesquisadores também observaram que o fluxo e a regeneração dos vasos linfáticos ocorrem mais rapidamente em lesões irradiadas do que em lesões não irradiadas, atuando como bioestimulante celular sem efeito secundário, levando a redução do tempo de cicatrização das lesões ulcerativas. Assim o efeito reparador aumenta a proliferação celular e velocidade de cicatrização^{3,17}.

Estudo sobre os efeitos cicatrizantes do laser HeNe no tecido cutâneo em ratos diabéticos¹⁸ e não diabéticos, verificou que embora os resultados sejam conflitantes a respeito do tratamento com laserterapia, nos ratos diabéticos em que a ferida foi tratada com laser, apresentou redução, embora não significativamente mais rápida do que a ferida que não foi irradiada. Porém, observaram que a fotoestimulação com laser pode levar a redução considerável no processo de cicatrização da ferida do paciente diabético em tempo mais curto de tratamento. Fato este evidenciado no presente caso, no qual observou-se a diminuição da úlcera em paciente diabético, mas por um período um pouco maior, de aproximadamente 37 dias.

O laser atua na cicatrização de feridas cutâneas, acelerando o processo fisiológico da cicatrização, aumentando a neovascularização, melhorando a síntese protéica, remodelando as bordas da ferida, diminuindo a dor do paciente e entre outros efeitos relatados na literatura e confirmados na pesquisa. Procurou-se demonstrar esse efeito por meio deste parâmetro, uma vez que alguns estudos levantados trazem informações que não proporcionam uma avaliação fidedigna. Há muitos parâmetros encontrados na literatura, como tipo de radiação, dosimetria, comprimento de onda, tipo de tecido, não permitindo as vezes que levam comparações conclusivas e definitivas.

Muitos estudos têm abordado de maneira extensiva à aplicação do laser em diferentes tecidos^{10,11,14-16,19-22}, mas

existem vários questionamentos sem respostas, como a dose ideal e a conduta terapêutica correta. Com esclarecimento deste parâmetro de tratamento, será possível estabelecer critérios que provam benefícios reais dessa terapia em doenças que necessita de intervenção precoce, com finalidade de estimular o processo cicatricial, em feridas abertas, úlceras de pressão, feridas em portadores de diabetes, entre outras importantes lesões cutâneas de difícil tratamento.

A laserterapia é um método de tratamento pouco conhecida pelos profissionais, embora seja um campo de pesquisa em evidência há mais de 10 anos e represente uma nova e promissora ferramenta de tratamento. O laser (AsGa) apresentou um bom resultado no tratamento de úlcera em pé de paciente diabético diminuindo a intensidade da dor e facilitando a cicatrização.

AGRADECIMENTOS

REGENERE - Ao Centro de Tratamento a Laser DENTOFLEX – Terapia Fotodinâmica e Fotobiológica.

REFERÊNCIAS

- Guyton AC, Hall JE. Tratado de Fisiologia Médica. 11ª Ed. Rio de Janeiro: Elsevier; 2006.
- Stefanello TD, Hamerski CR. Tratamento de úlcera de pressão através do laser AsGa 904nm: um relato de caso. Ar. Ciência e Saúde UNIPAR, 2006;10:99-103.
- Kitchen S. Eletroterapia: Prática Baseada em Evidência. 2ª Ed. São Paulo: Manole, 2003.
- Say K, Gonçalves R, Renno A, et al. O tratamento fisioterapêutico de úlceras cutâneas venosas crônicas através da laserterapia com dois comprimentos de onda. Fisioterapia Brasil, 2003;1:39-47.
- Carvalho CBM, Lima RM, Aragão LP, et al. Pé diabético: análise bacteriológica de 141 casos. Arq Bras Endocrinol Metab, 2004;48:406-413.
- Uchoa E, Firmo AOJ, Lima-Costa FM. “Validade do diabetes auto-referido e seus determinantes: evidências do projeto Bambuí”. Saúde Pública, 2007;41:(6). 55-58.
- Goldman L, Ausiello D. Cecil Tratado de Medicina Interna. 22 Ed, Rio de Janeiro; Elsevier, 2005.
- Pinto MVM, Costa DA, Rocha LLV, et al. Estudo comparativo dos efeitos do Ga-As (904 nm, 150mW) laser e do ultra-som pulsado de 1 MHz na inflamação do músculo tibial de ratos Wistar. Bras Arch Biol Technol, 2008;51:225-230.
- Siqueira F, Reinert T, Correa K, et al. Uso do laser de baixa intensidade, AsAlGa, 830 nm, em pacientes portadores de úlceras de pressão. Reabilitar, 2003;23:10-15.
- Fernandes P, Guerino MR, Guerino AC, et al. Efeitos do laser de HeNe na cicatrização de úlceras varicosas em pacientes diabéticos. Fisioterapia Brasil, 2007;08: 227-230.
- Gonçalves RC, Say KG, Renno ACM, et al. Verificação da eficácia do laser tipo Henê no processo de cicatrização de úlcera cutânea diabética – Estudos de Casos. In: I Congresso de Pesquisas em Fisioterapia da UFSCar, 2001, Anais/Rev Bras Fisioterapia, 2001;37.
- Pinto MVM, Costa DA, Aguiar JLN, et al. Análise do efeito da terapia laser de baixa intensidade e do controle doloroso na cicatrização da úlcera venosa. Dor, 2007;8;1133-1137.
- Pereira MR. Efeito do laser de baixa potência em três diferentes comprimentos de onda no processo de cicatrização de queimaduras de 3º grau. 2a Ed. Revinter, 2005.
- Ferreira MA. Efeitos do laser de baixa intensidade no processo de cicatrização em ratos jovens e idosos: estudo morfométrico e morfológico. 1ª Ed, Alfenas, 2006.
- Reddy GK. Comparison of the photostimulatory effects of visible He-Ne and infrared GA-AS of healing impaired diabetic rat wounds. Lasers Surg Med, 2003;33:344-351.
- Mello PB, Sampedro RMF, Piccini AM. Efeitos do laser He-Ne e do modo de aplicação no processo de cicatrização de queimaduras em ratos. Fisioterapia e Pesquisa, 2007;14: 6-13.
- Rocha LLV, Pinto MVM, Maria J, et al. Efeito da laserterapia sobre o modelo experimental de inflamação granulomatosa. Fisioterapia Brasil, 2007;8:335-341.
- Posten W, Wrone DA, Dover JS, et al. Low-level laser therapy for wound healing: mechanism and efficacy. Dermatol Surg, 2005;31:334-340.
- Bourguignon Filho AM, Feitosa ACR, Beltrão GC, et al. Utilização do laser de baixa intensidade no processo de cicatrização tecidual: Estomatol Cir Maixilofac. 2005;46:37-43.
- Carvalho P, Mazzer N, Siqueira J, et al. Análise de fibras de colágeno através da morfometria computadorizada em feridas cutâneas de ratos submetidos a irradiação do laser HeNe. Fisioterapia Brasil, 2003;2:253-258.
- Campos PCT, Pinto MVM, Maria J, et al. Estudo comparativo da atividade antiinflamatória da laserterapia e do meloxicam. Fisioterapia Brasil, 2007;8:132-135.
- Tavares M, Mazzer N, Pastorello M. Efeito do laser terapêutico na cicatrização tendinosa: estudo experimental em ratos. Fisioterapia Brasil, 2005;6:96-100.

Apresentado em 02 de abril de 2009.

Aceito para publicação em 10 de junho de 2009.