

Efeitos das Ondas Sônicas de Baixa Frequência no Fibro Edema Gelóide: Estudo de Caso

Effects of Low Frequency Sonic Waves on Cellulite: a Case Study

Patrícia Froes Meyer*, Juliana Lima Cavalcante, Renata Aguiar Patrício, Melyssa Lima Medeiros, Jung Siung Camelo Dantas, Waleria Cristina Miranda Mendonça, Oscar Ariel Ronzio, Rodrigo Marcel Valentim Silva

Universidade Potiguar – UnP e Faculdade Natalense para o Desenvolvimento do Rio Grande do Norte – FARN

Resumo: Contextualização: Atualmente, grande parte do público feminino tem recorrido a novos métodos e técnicas da área de Fisioterapia Dermato-Funcional para o tratamento do Fibro Edema Gelóide (FEG). O equipamento de onda sonora de baixa frequência produz um efeito piezoelétrico que faz vibrar as estruturas cristalinas, induzindo correntes que favorecem a orientação das moléculas, permitindo diminuir o edema em seus diferentes estágios. Objetivos: O objetivo deste estudo foi analisar os possíveis efeitos das ondas sonoras de baixa frequência em voluntárias portadoras do FEG. Métodos: Foi utilizado um Protocolo de Avaliação do Fibro Edema Gelóide (PAFEG) e exames de ultrassonografia (12 e 14 MHz) antes, depois e após seis meses sem o tratamento, para observar a manutenção dos resultados. Duas voluntárias (com idades 25 e 30 anos; pesos 53 e 70 Kg; FEG: Graus I e II, respectivamente). Elas foram submetidas ao tratamento durante 10 sessões, realizado 3 vezes por semana, com 40 minutos de aplicação de ondas sônicas na frequência de 3KHz. Resultados: De acordo com os critérios de avaliação, tanto depois da aplicação do aparelho, quanto seis meses após e sem tratamento, foi possível observar uma redução nítida do edema aos exames de ultrassonografia, bem como uma redução da e manutenção da espessura da pele. Porém, quanto à avaliação do PAFEG, os resultados não foram tão satisfatórios, pois nenhuma das voluntárias evitaram os fatores de risco que predispõem ao Edema Gelóide. Conclusões: Concluiu-se que, pela análise das imagens de ultrassonografia, o uso de ondas sonoras em baixa frequência em benefício do FEG mostrou-se satisfatório, resultando em uma melhora microcirculatória devido à redução do edema. Porém, clinicamente não foi possível constatar a mesma evolução.

Palavras-chave: Celulite, fisioterapia dermato-funcional, equipamentos para estética, som.

Abstract: Context: Nowadays, most part of the female has searched for new methods and techniques from dermato-functional physical therapy for the treatment of cellulite. The audible sound wave equipment produces a piezoelectric effect that vibrates the crystal structures, inducing currents that lead to the orientation of the molecules, thereby decreasing the swelling in their different stages. Objectives: The objective of this study was to analyze the possible effects of low frequency sound waves on patients with cellulite. Methods: A cellulite assessment protocol (PAFEG) was used, as well as ultrasound examinations (12 and 14 MHz) just before, during and after six months without the treatment. For this purpose, two volunteers with buttocks affected by cellulite were treated (age 25 and 30; weight 53 and 70 Kg; cellulite grade I and II, respectively). They were submitted to the treatment for 10 sessions, 3 times a week, with 40 minutes of sonic waves at the frequency of 3 KHz. Results: According to the evaluation criteria, after the application of the equipment, as well as six months after and without treatment a remarkable reduction of swelling was observed at ultrasonography. Also, a significant reduction and maintenance of skin thickness was seen. However, the PAFEG results were not so satisfactory, because none of the volunteers avoided the risk factors that predispose to Cellulite. Conclusions: By analyzing the ultrasound images, we conclude that the use of low frequency sound waves took benefits was satisfactory for treating cellulite, resulting in a significant improvement of microcirculation due to the reduction of swelling. However, clinically no meaningful evolution was observed.

Keywords: Cellulite, dermato-functional physical therapy, aesthetic equipment, sound.

1. Introdução

Atualmente, grande parte do público feminino tem recorrido a métodos e técnicas da área de Fisioterapia Dermato-Funcional na expectativa de obter resultados para seus problemas relacionados à saúde e estética, como é o caso do Fibro Edema Gelóide (FEG), popularmente conhecido como celulite².

o FEG é uma afecção que atinge a maioria das mulheres (mais de 95%) e que consiste numa infiltração edematosa do tecido conjuntivo, seguida de polimerização da substância fundamental que, infiltrando-se nas tramas, produz uma reação fibrótica consecutiva. Esta, por sua vez, ocorre na celulite como consequência do edema do tecido conjuntivo e da hiperpolimerização da substância fundamental. Assim, manifesta-se na forma de nódulos ou placas de variada extensão e localização, podendo, inclusive, apresentar dor nas áreas atingi-

*Autor correspondente: patricia.froesmeyer@gmail.com

das^{2,10}.

A Fisioterapia Dermato-Funcional atua no FEG utilizando recursos tais como drenagem linfática, ultrassom, endermologia e eletroterapia. Várias propostas terapêuticas são veiculadas ao público, porém poucas com resultados efetivos.

Um tipo de agente físico recentemente incorporado na Fisioterapia são as ondas de som audíveis. Ainda são pouco utilizadas na fisioterapia no Brasil, pois não existem equipamentos nacionais, dificultando sua obtenção. Um equipamento de ondas sonoras audíveis através da propriedade de “bioressonância” pode produzir uma onda sonora entre 46 e 3333,33 Hz. Estas vibrações sonoras podem ser moduladas ou não com ciclos *ON-OFF*. O emissor do equipamento necessita de gel como substância de acoplamento. A onda sonora é captada pelos aminoácidos e proteínas e faz oscilar estes elementos, mobilizando-os do meio intersticial para o linfático e facilitando a sua absorção³. Seguindo os princípios da “bioressonância”, moléculas formadas por aminoácidos e proteínas da linfa movimentam-se por meio dos harmônicos criados pelo sistema de ondas acústicas, que começam a oscilar até se desagregarem, deixando o espaço extracelular e migrando através de vias linfáticas até o nível renal. Todo este processo foi demonstrado por linfocintilografia⁸.

Desta forma, este estudo busca investigar os possíveis efeitos da técnica de “bioressonância”, que utiliza ondas sônicas de baixa frequência, em voluntárias portadoras do FEG, utilizando como métodos de avaliação o PAFEG (Protocolo de Avaliação do FEG, validado por Meyer et al.⁵ e o exame de ultrassonografia. A idéia de se utilizar ondas sônicas audíveis no FEG baseia-se na literatura que afirma que estas ondas produzem efeito piezolétrico que faz vibrar as estruturas cristalinas. Isto induz microcorrentes que favorecem a orientação das moléculas e permitem estabelecer a função fisiológica normal. Conseqüentemente, produz-se uma drenagem flebolinfática através da emissão de ondas sonoras, o que estimula a movimentação de proteínas e aminoácidos ao longo do sistema linfático. O resultado é a alteração do equilíbrio osmótico, removendo componentes do espaço extracelular⁶.

2. Materiais e Métodos

O presente estudo trata-se de uma pesquisa exploratório-descritiva do tipo relato de casos. A amostra foi do tipo probabilística, composta por dois indivíduos do sexo feminino, com idades de 25 e 30 anos de idade, sem distinção de raça, pesando 53Kg e 75Kg, portadoras do FEG (grau I e II), podendo ser múltiparas ou nulíparas, fazendo ou não uso de anticoncepcionais, não praticando atividade física de qualquer natureza, bem como nenhum outro tipo

de tratamento associado para o FEG. Inicialmente foi efetuada uma revisão da literatura em fontes primárias, secundárias e terciárias sobre os temas envolvidos no estudo (bioressonância, FEG, edema, Fisioterapia Dermato Funcional, dentre outros), para posterior elaboração de um projeto de pesquisa e encaminhamento deste para o Comitê de Ética em Pesquisa da Universidade Potiguar. A aprovação do projeto ocorreu de acordo com o protocolo número 042/2009.

Após o esclarecimento dos procedimentos que seriam realizados, as voluntárias assinaram o TCLE (Termo de Consentimento Livre e Esclarecido) e em seguida foram submetidas a uma avaliação, de acordo com o PAFEG⁵, sendo delimitada uma área de 10 cm² de um dos glúteos na área mais atingida pelo FEG. Depois, as voluntárias foram encaminhadas ao consultório médico e submeteram-se à realização dos exames de ultrassonografia da área demarcada. Foi utilizado um equipamento com sonda de 12 MHz de frequência (Toshiba Nemio XG). Nas imagens ultrassonográficas foi possível observar a quantidade de edema e o aspecto da pele acometida pela patologia.

Posteriormente, foram iniciadas as aplicações da técnica de bioressonância com aparelho da marca DEMOX (modelo único de procedência Argentina), que emite ondas sônicas em baixa frequência. Foram acoplados seis eletrodos com gel, sendo quatro destes na área que foi demarcada (10cm²), um eletrodo na região inguinal e um eletrodo na região poplíteica no mesmo lado da região acometida. A duração do tratamento foi de quarenta minutos numa frequência 3 KHz, pois esta é a frequência que emite mais energia no menor comprimento de onda⁶.

Foram realizadas dez aplicações de três sessões semanais, totalizando um mês de tratamento. Ao término das aplicações, as voluntárias foram submetidas a uma nova avaliação, de acordo com o protocolo de FEG (PAFEG), e a outro exame de ultrassonografia.

Seis meses depois, com intuito de avaliar a manutenção dos resultados que foram obtidos pela aplicação da técnica de bioressonância, as voluntárias foram submetidas a um *follow-up*, sendo realizada uma nova avaliação (PAFEG) e novos exames de ultrassonografia. Porém, além do uso do equipamento citado anteriormente, foi utilizando também outro de maior frequência (14 MHz - Medison Accuvix V-10), sendo possível visualizar melhor a pele e suas camadas, para confirmar os achados do exame do equipamento mais simples. Vale salientar que todos os exames de ultrassonografia foram realizados pelo mesmo médico seguindo os mesmos parâmetros.

3. Resultados

De acordo com o PAFEG, nenhuma das voluntárias apresentou resultado clínico diferenciado comparando antes e após o tratamento. Também nenhuma modificação foi detectada na avaliação do *follow-up*.

Pela análise dos exames de ultrassonografia das voluntárias, observou-se a superfície da pele, composta de epiderme e derme, onde a epiderme encontra-se na porção mais externa e apresentou-se hiper-ecogênica, devido à sua queratinização. A derme, que é a porção mais interna, apresentou-se com a textura habitual ecogênica e, no seu interstício, linhas hipoeecogênicas e anecóicas de permeio, que é a forma que se apresentam os edemas. Além disto, foi possível verificar que os vasos sanguíneos e linfáticos presentes na derme apresentavam-se hipoeecogênicos.

Considerando o exposto, foi observado no exame de ultrassonografia das voluntárias (Figuras 1a e 1b) a superfície da pele composta pela epiderme e derme, não sendo possível observar a divisão da mesma. Porém, sendo possível ressaltar nestas camadas da pele a presença de áreas edematosas que se apresentaram no exame hipoeecóicas ou anecóicas (preta ou cinza escuro). Na voluntária nº1 (Figura 1a) verificou-se que este edema encontrava-se distribuído por toda a pele. Na voluntária nº2 (Figura 1b) o edema encontrava-se de uma forma mais homogênea sobre a superfície da pele. Após as 10 sessões de tratamento com as ondas sônicas audíveis foi observado nos exames de ambas as voluntárias (Figuras 2a e 2b) que a área edematosa tinha diminuído.

Após os seis meses da conclusão do tratamento proposto, observou-se, tanto com o equipamento Nemio (Figuras 3a e 3b) de 12 MHz, quanto pelo equipamento de ultrassonografia Medison (Figuras 4a e 4b) de 14MHz, que o edema das voluntárias havia retornado. Porém, de uma forma bem mais branda do que o edema encontrado no primeiro exame de ultrassonografia. Nestes exames, poucas áreas edematosas são encontradas nas voluntárias. Na voluntária nº1 constatou-se ao exame que houve uma boa manutenção dos resultados e que, em nenhum momento, o edema apresentou-se como no primeiro exame realizado (Figuras 1a e 1b).

É importante ressaltar, também, que o equipamento de ultrassonografia Medison funciona em uma frequência mais alta. Conseqüentemente, a imagem fica mais superficializada e bem mais nítida, o que resulta em uma imagem melhor da pele, como aconteceu com a ultrassonografia da voluntária nº2 (Figura 4b) em que foi possível observar melhor as áreas edematosas após os seis meses, se comparada com a imagem fornecida pelo outro aparelho de ul-

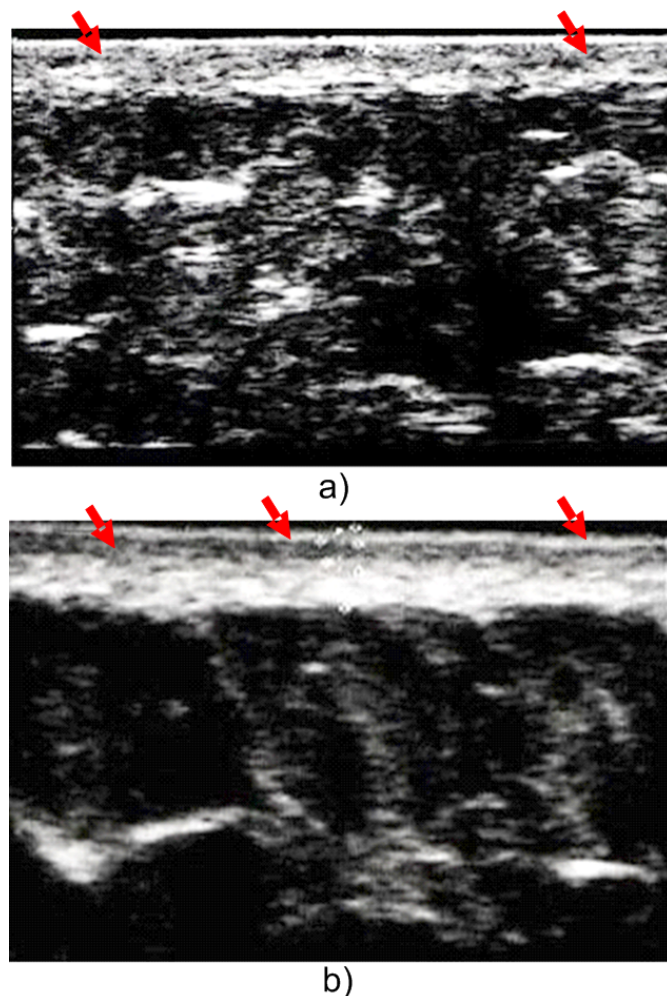
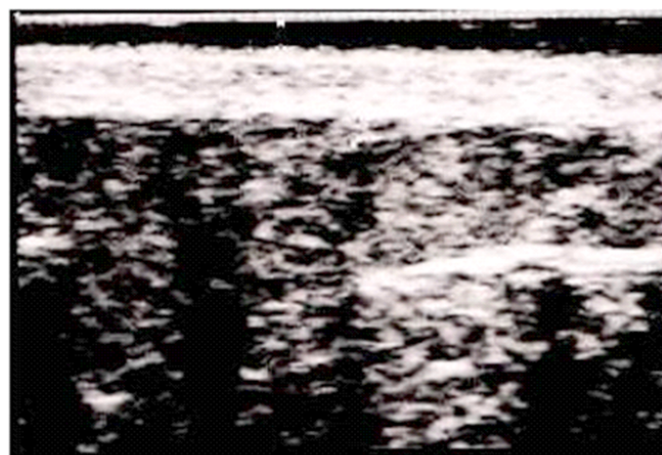


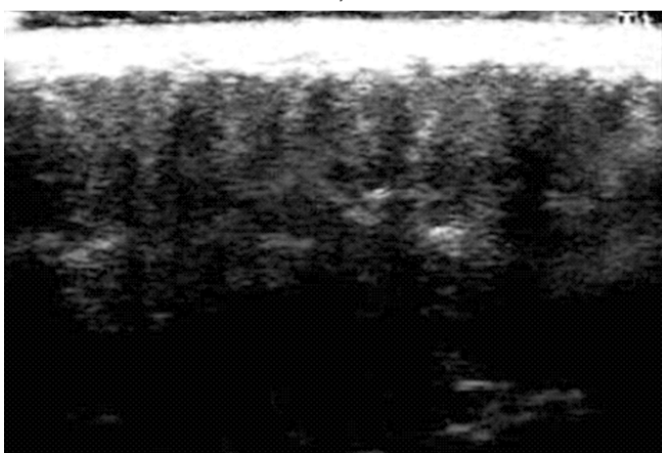
Figura 1: Ultrassonografia pré-tratamento das voluntárias. Nas figuras as setas vermelhas indicam as áreas edematosas na cor preta.

trassonografia (Figura 3b), bem como, a visualização das papilas dérmicas e vasos sanguíneos bem delineados. Porém, na voluntária nº1 (Figura 3a) foi possível verificar no equipamento de ultrassonografia Nemio a superfície da pele bem delineada, sendo observado onde se inicia e termina a epiderme, bem como a derme. Na voluntária nº2, graças à nitidez das imagens fornecidas pelo equipamento Medison, é possível observar mais claramente as pequenas áreas edematosas do que pelo outro exame (Figura 4b).

Em relação à espessura da pele das voluntárias, verificou-se que a voluntária nº1, logo após o tratamento, obteve uma importante redução da espessura da sua pele deixando-a mais uniforme. Porém, depois de seis meses a pele voltou à sua espessura inicial. A outra voluntária manteve-se com a mesma espessura antes e depois do tratamento. Porém, após os seis meses apresentou uma redu-



a)



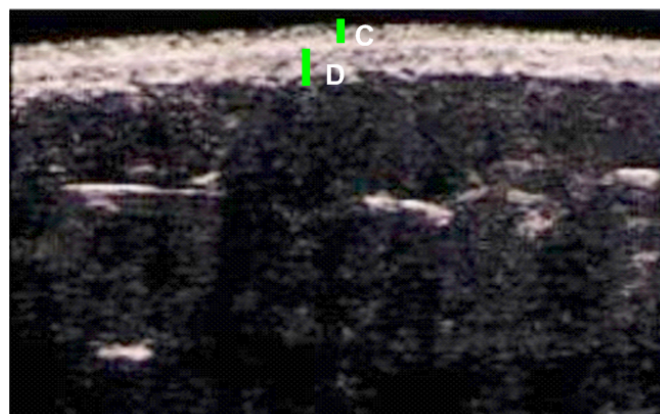
b)

Figura 2: Ultrassonografia das voluntárias após 10 sessões do tratamento com bioressonância, mostrando que em toda a extensão da pele as áreas edematosas desapareceram.


ção significativa da espessura da pele devido à sua redução de peso.

4. Discussão

De acordo com Pretorius & Solomon⁷, cada amplitude de eco corresponde a uma determinada tonalidade de cinza, que varia dentro de uma faixa entre o preto e o branco e que é denominada escala de cinza. Uma reflexão muito forte corresponde a um eco branco na imagem, enquanto a ausência de reflexão é visualizada como uma área preta. A maior parte dos tecidos biológicos transmite bem as ondas sonoras. Em geral, o ar, o osso e as estruturas calcificadas possuem densidade muito diferente dos tecidos moles e, por esta razão, transmitem bem o som, causando uma forte reflexão, o que deixa as imagens esbranquiçadas (hiperecôica). O líquido transmite muito bem o som, porém, não produz reflexão ou ecos. Assim, a imagem aparece preta, ou seja,



a)



b)

Figura 3: As figuras mostram mínimas áreas com edema (cor preta). A figura 3a mostra, ainda, a divisão da epiderme (letra C) e derme (letra D).

anecôica no seu interior. Quando anecôica (sem nenhum eco interno) é totalmente líquida e hipoeecôica pode ter um conteúdo um pouco mais espesso.

Abulafia¹ assegura que o FEG, além de ser uma afecção microvascular conjuntiva, traz consigo microestase capilovenular com excesso de permeabilidade vascular, estase linfática, acúmulo de líquido intersticial e, conseqüentemente edema na derme. A redução do edema demonstrada pela ultrassonografia pode estar comprovando uma melhora do quadro do FEG.

Treu et al.⁹ afirmam que a ultrassonografia (USG) da pele (a 10-12 MHz) é uma técnica já reconhecida cientificamente para a avaliação de estruturas dérmicas e hipodérmicas. Em casos de celulite a USG é um método bastante conhecido e tem grande utilidade no estudo dos parâmetros microcirculatórios. Estruturas vasculares são facilmente identificáveis por esta técnica. Com seu padrão de septos fibrosos dérmicos e hipodérmicos e intenso edema dérmico, o FEG pode ser avaliado por meio de USG. Pode-se inferir o grau de edema tissular por comparação en-

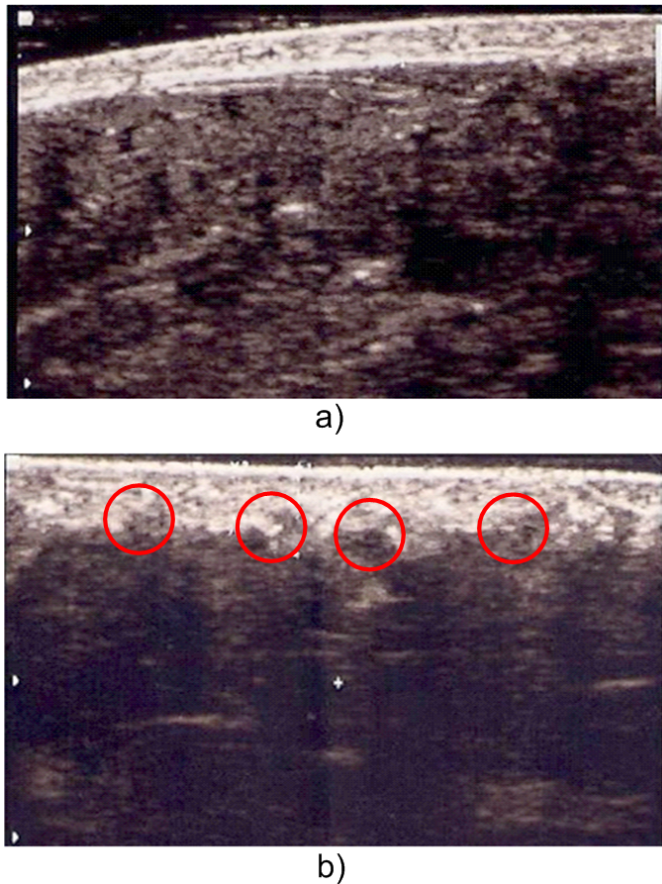


Figura 4: As figuras mostram de uma forma bem mais nítida a presença do edema na extensão da pele. A Figura 4b, além do edema, mostra também as papilas dérmicas (círculos vermelhos).

tre padrões de ecogenicidade dérmica e hipodérmica antes e depois do tratamento.

Um estudo realizado pelos autores citados anteriormente⁹ determinou a eficácia de uma loção tópica contendo 15 ppm de alho no tratamento da celulite, através do exame de ultrassonografia. No extrato de alho existem várias moléculas que exercem efeito supressor ou depressor de várias enzimas ligadas à lipogênese. Estes efeitos do extrato de alho para uso tópico no tratamento do FEG podem ser avaliados pela mensuração dos parâmetros da microcirculação dérmica. Portanto, ao exame de ultrassonografia foi possível observar uma redução do edema intersticial, o que levou a uma melhor visualização das papilas dérmicas e dos vasos sanguíneos e linfáticos.

Em outro estudo, com objetivo de estabelecer a eficácia de um tratamento de massagem da pele, através da quantificação das mudanças na pele por meio de ultra-som de 20 MHz antes, durante e após o tratamento, Lucassen et al.⁴ verificaram através do exame de ultrassonografia uma significativa uniformização da superfície da derme-hipoderme ob-

tendo uma redução de área relativa desta superfície.

Portanto, a eficácia da USG para identificar o edema e as modificações que são causadas na pele devido ao FEG está sustentada pela literatura, pois esta patologia causa mau funcionamento do sistema circulatório, linfático e transformações do tecido conjuntivo, podendo resultar em dor local e até mesmo na diminuição das atividades funcionais. Entretanto, no FEG não ocorrem apenas distúrbios circulatórios e linfáticos que conseqüentemente formam o edema intersticial. Ocorre, também, reações fibróticas. Diante deste fato, para um melhor resultado dos aspectos visuais e uma possível modificação quanto ao grau da celulite e sua forma, se faz necessário, ainda, o uso de terapias combinadas que melhorem a fibrose existente no FEG⁵.

5. Considerações finais

Nesta pesquisa foi observada a atuação das ondas sônicas em baixa frequência no FEG, através de um protocolo de avaliação (PAFEG) e análise de ultrassonografia. Com base nos resultados, foi possível verificar que só houve, de fato, uma melhora importante do FEG quando analisado através do exame de ultrassonografia, justificado pelo uso de um equipamento que trata apenas edema.

É válido recomendar que sejam feitos novos estudos com a aplicação da técnica de estímulo por onda sonora de baixa frequência, não só para o FEG, como também para outras patologias sendo possível assim, verificar outros prováveis efeitos que este equipamento pode apresentar para o organismo.

Devido à escassa literatura sobre a avaliação do edema e das estruturas da pele acometidas pelo FEG utilizando o ultrassom diagnóstico, que se trata de um método avaliativo bastante acessível, há necessidade de mais investigações a respeito deste tema. Sugere-se a utilização de uma amostra maior para a comprovação dos efeitos das ondas sônicas de baixa frequência, dificuldade que surgiu na realização desta pesquisa.

Referências

- [1] Abulafia, J., Curso de dermatologia em medicina interna: paniculitis y eritema nudoso. In: *Anales de la IX Reunión Anual de Dermatólogos Latinoamericanos del Cono Sur*. Santiago, Chile, 1985.
- [2] Borges, F.S., *Dermato-Funcional: Modalidades Terapêuticas nas Disfunções Estéticas*. 1a edição. São Paulo, SP: Phorte Editora, 2006. 541 p.
- [3] Capponi, R. & Ronzio, O.A., *Avances en Fisioterapia: Agentes Físicos*. Buenos Aires, Argentina, 2006. [CD ROM].
- [4] Lucassen, G.W.; van der Sluys, W.L.N.; van Herk, J.; Nuijs, A.M.; Wierenga, P.E.; Barel, A.O. & Lambrecht, R., The effectiveness of massage treatment on cellulite as monitored by ultrasound imaging. *Skin Research & Technology*, 3(3):154-160, 1997.

- [5] Meyer, P.F.; Lisboa, F.L.; Alves, M.C.R. & Avelino, M.B., Desenvolvimento e aplicação de um protocolo de avaliação fisioterapêutica em pacientes com fibro edema gelóide. *Fisioterapia em Movimento*, 18(1):75-83, 2005.
- [6] Meyer, P.F.; Lustosa, A.C.; Morais, J.M.; Carvalho, M.G.F.; Cavalcante, J.L. & Ronzio, O.A.R., Efeitos *in vivo* das ondas sônicas de baixa frequência no processo cicatricial. *Fisioterapia Brasil*, 11(4):283-286, 2010.
- [7] Pretorius, E.S. & Solomon, J.A., *Segredos em Radiologia*. 2a edição. Porto Alegre, RS: Artes Médicas, 2008. 656 p.
- [8] Reed, B.V., Effect of high voltage pulsed electrical stimulation on microvascular permeability to plasma proteins. *Physical Therapy*, 68(4):491-495, 1998.
- [9] Treu, C.; Lupi, O.; Bottino, D. & Bouskela, E., Parâmetros microcirculatórios e clínicos em pacientes com lipodistrofia gnoide tratadas topicamente com alho (15 ppm). *Revista Surgical & Cosmetic Dermatology*, 1(2):64-65, 2009.
- [10] Weimann, L., *Análise da eficácia do ultra-som terapêutico na redução do fibro edema gelóide*. Monografia de graduação, Curso de Fisioterapia, Universidade Estadual do Oeste do Paraná, Cascavel, PR, 2004. 111 p.

Rodrigo Marcel Valentim Silva é graduado pela Universidade Potiguar e mestrando em Fisioterapia pela Universidade Federal do Rio Grande do Norte.

Histórico

Submetido em 17/03/2011
 Revisado em 18/04/2011
 Aceito em 01/06/2011
 Publicado *on-line* em 31/07/2011

Notas Biográficas

Patrícia Froes Meyer é graduada em Fisioterapia pela Faculdade de Ciências Médicas de Minas Gerais (1992), e tem mestrado em Ciências da Saúde pela Universidade Federal do Rio Grande do Norte (2005) e doutorado em Ciências da Saúde pela Universidade Federal do Rio Grande do Norte (2008). Atualmente é docente da Universidade Potiguar(UNP) e Faculdade Natalense para o Desenvolvimento do Rio Grande do Norte, bem como de outras instituições. Possui experiência na área de Fisioterapia-dermato funcional, atuando também nos seguintes temas: pós-operatório, drenagem linfática manual e eletroterapia. *Link* para o currículo Lattes: <http://lattes.cnpq.br/6643166445073786>.

Juliana Lima Cavalcante é fisioterapeuta pela Universidade Potiguar.

Renata Aguiar Patrício é fisioterapeuta pela Universidade Potiguar.

Melyssa Lima Medeiros é graduada e especialista em Fisioterapia cardio-respiratória pela Universidade Potiguar e docente dos cursos de Fisioterapia e de CST em Estética e Cosmética da Universidade Potiguar e Faculdade de Excelencia Educacional do Rio Grande do Norte.

Jung Siung Camelo Dantas é graduado em Medicina pela Universidade Federal do Rio Grande do Norte e especialista em Ultrassonografia do Hospital São Lucas de Natal, RN.

Waleria Cristina Miranda Mendonça é graduada em Fisioterapia pela Universidade Potiguar e Mestranda em Ciências da Saúde pela Universidade Federal do Rio grande do Norte.

Oscar Ariel Ronzio é licenciado em Terapia Física, professor titular da disciplina de Agentes físicos Aplicados, carrera de Kinesiologia y Fisiatria, Universidad Maimónides; professor adjunto interino das das disciplinas Fisioterapia 1 y 2, carrera de Kinesiologia y Fisiatria, Universidad Favaloro; professor adjunto da disciplina de Agentes de Terapia Física, carrera de Terapia Física, Universidad del Salvador, de Buenos Aires, Argentina.